

Data : 08/08/2018

Sede prelievo : Prostata

Dati clinici : Dato non disponibile

Mat. in esame: Biopsie multiple

Sig :

Via :

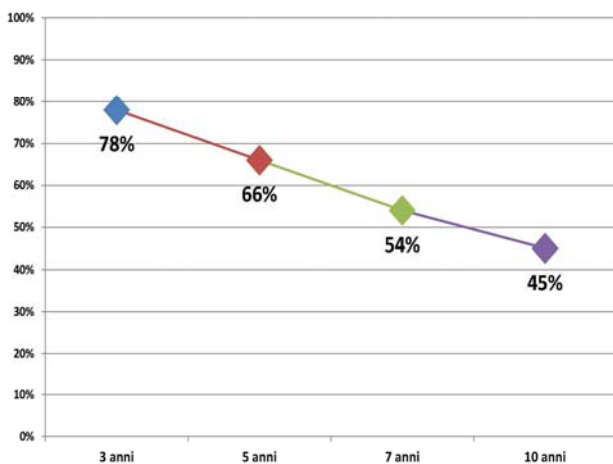
Cap : Citta' :

Data di nascita: 03/09/1926 Tel:

Valutazione diagnostica

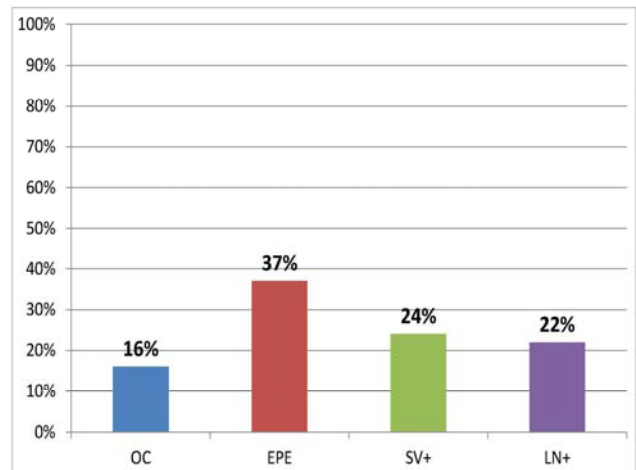
Carcinoma prostatico microacinare Gleason 9(5+4). Il pattern V rappresenta il 65% della proliferazione neoplastica.. E' presente (10 % della popolazione neoplastica) un pattern terziario 4.

Tabella di HAN sulla probabilità di assenza di malattia a distanza dopo l'intervento



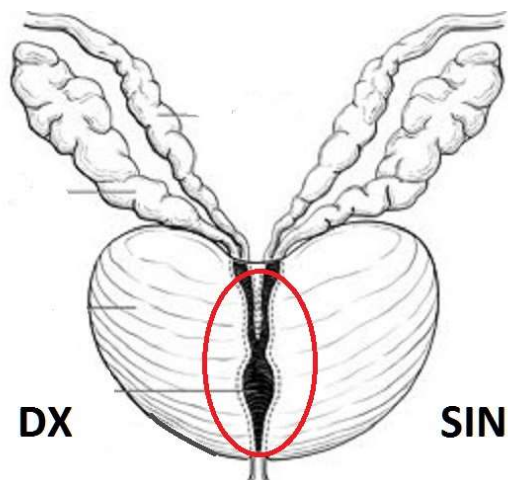
Anni dopo l'intervento

Tabella di PARTIN sulla probabilità dello stadio alla resezione



OC: Neoplasia confinata alla Prostata
EPE: Estensione extraprostatica
SV+: Infiltrazione delle vescicole seminali
LV+: Metastasi linfonodali

Esame macroscopico



Multipli frammenti da resezione prostatica transuretrale. Si includono in toto ottenendosi 3 cestelli.

Esame microscopico

I frammenti esaminati mostrano estesa infiltrazione neoplastica che comprende la totalità del materiale inviato mostra per lo più un aspetto diffuso. Il 30% delle cellule mostrano vacuolizzazione citoplasmatica con aspetti a cellule ad anello di castone. Tale proliferazione rappresenta il 65% di tutta la proliferazione neoplastica. Parte dell'infiltrazione neoplastica è costituita da ghiandole neoplastiche per lo più irregolarmente fuse e focalmente con aspetto ipernefroide. I lumi ghiandolari sono talora appena accennati. tale proliferazione comprende il 25% di tutta la proliferazione neoplastica. In minuta parte (il 10 % della proliferazione neoplastica) mostra formare strutture ghiandolari che mostrano una crescita infiltrativa; le ghiandole sono grossolanamente rotondeggianti e focalmente angolate. In seno al lume ghiandolare si osserva raccolta di mucina basofila. Invasione perineurale identificata.

