

Sede prelievo : Vie urinarie

Dati clinici : Dato non disponibile

Mat. in esame : Sedimento urinario (tre campioni)

Camp.in esame: Campione strisciato su vetrino

Sig :

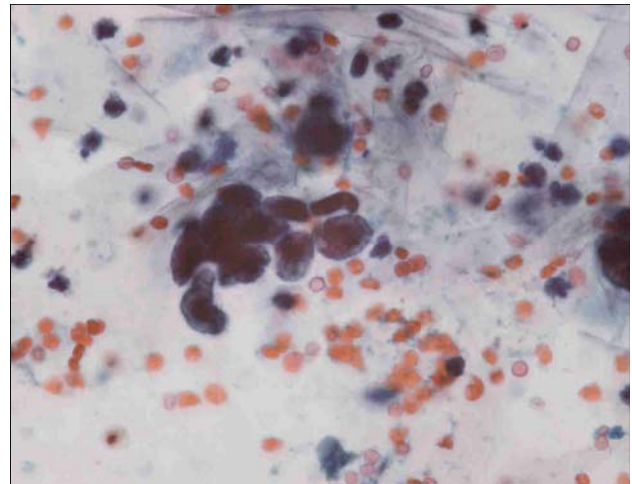
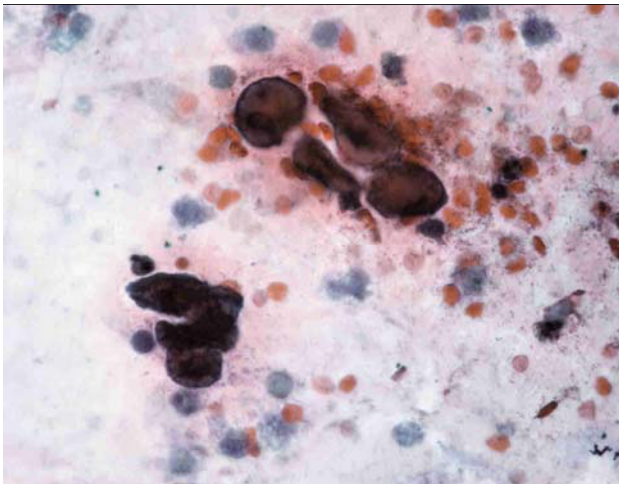
Via :

Cap : Citta' :

Data di nascita: 22/08/1954 Tel:

Valutazione diagnostica

Quadri morfologici indicativi di neoplasia uroteliale a carattere papillare.



Valutazione Microscopica

Soddisfacente per la valutazione. Fondo ematico. Abbondante essudato leucocitario. Talune cellule di sfaldamento delle basse vie urinarie, detriti cellulari. Frammiste a detriti cellulari si osservano alcune cellule di sfaldamento della mucosa vescicale con anisocitosi ed ipercromasia.

Data : 26/05/2018

Dr. Antonio Pasciuto
Specialista in Anatomia Patologica